Instituto Federal de Educação, Ciência e Tecnologia do Rio de Janeiro

*CAMPUS* REALENGO

FISIOTERAPIA

VICTORIA MARIA GARCIA DE MEDEIROS

# ABORDAGEM FISIOTERAPÊUTICA NA MIOSITE VIRAL: UM RELATO DE CASO

IFRJ – CAMPUS REALENGO

2021

Dados Internacionais de Catalogação na Publicação.
Elaborada por Karina Barbosa dos Santos

Bibliotecária - CRB 7 n° 6212

M488

Medeiros, Victoria Maria Garcia de

Abordagem fisioterapêutica na miosite viral: um relato de caso. / Victoria Maria Garcia de Medeiros, 2021.

32f. : il.

Trabalho de conclusão de curso (Bacharel em Fisioterapia) – Instituto Federal do Rio de Janeiro, 2021.

Orientador(a): Profª Laura Alice Santos de Oliveira

1. Miosite viral. 2. Miosite Aguda Benigna da Infância. 3. Tratamento fisioterapêutico. 4. Reabilitação. 5. Classificação Internacional de Funcionalidade. I. Instituto Federal do Rio de Janeiro. Campus Realengo. II. Oliveira, Laura Alice Santos de. III. Título.

COBIB/CReal CDU 615.8

VICTORIA MARIA GARCIA DE MEDEIROS

# ABORDAGEM FISIOTERAPÊUTICA NA MIOSITE VIRAL:
# UM RELATO DE CASO

Tra
apr
Fisi
das

Ori

**IFRJ- CAMPUS REALENGO**

**1º SEMESTRE/2021**

IFRJ – CAMPUS REALENGO

VICTORIA MARIA GARCIA DE MEDEIROS

**ABORDAGEM FISIOTERAPÊUTICA NA MIOSITE VIRAL:**
**UM RELATO DE CASO**

Trabalho de conclusão de curso apresentado à coordenação do Curso de Fisioterapia, como cumprimento parcial das exigências para conclusão do curso.

Aprovada em 6 de Outubro de 2021
Conceito: 9,5 (Nove e meio)

Banca Examinadora

Laura Alice Santos de Oliveira (Orientador/IFRJ)

Fernanda Guimaraes de Andrade (IFRJ)

Carlos Henrique Ramos Horsczaruk (UNISUAM)

## AGRADECIMENTOS

À Deus, em primeiro lugar, que me ajudou a ultrapassar todos os obstáculos e me sustentou nos momentos mais difíceis da graduação.

Aos meus pais, que sempre estiveram ao meu lado e foram meus maiores incentivadores ao longo dessa caminhada.

Aos meus amigos da graduação, pelos grupos de estudo, pela força, compreensão e por tornarem essa jornada um pouco mais leve.

Ao meu namorado, que sempre compreendeu meus momentos de ausência, ficou do meu lado e me apoiou durante todo esse processo.

A todos os meus professores, por cada conhecimento passado, cada cobrança, cada incentivo, e por cada palavra de carinho e afeto que me deram forças para continuar nessa caminhada.

A minha orientadora, Laura Oliveira, por ter me apoiado e confiado no meu potencial, não só durante a construção desse trabalho, mas também ao longo da graduação.

## RESUMO

A miosite viral ou miosite aguda benigna da infância da (BACM, sigla em inglês para *Benign Acute Childhood Myositis*) é uma doença rara, que afeta principalmente meninos em idade escolar. Surge comumente após infecção viral das vias aéreas superiores, com um quadro de dor de início súbito nas panturrilhas, fraqueza da musculatura proximal e prejuízos funcionais tais como limitação da marcha e das atividades de vida diária. O diagnóstico é confirmado pelo quadro clínico e pelos achados laboratoriais compatíveis com a BACM. O objetivo do estudo foi relatar os efeitos de um programa de reabilitação de um adolescente diagnosticado com miosite viral que apresentou um quadro de evolução atípica da doença. O paciente tinha 14 anos, sexo masculino e apresentou um quadro atípico de evolução da BACM com manutenção da fraqueza e dos prejuízos funcionais por vários meses. Após buscar atendimento fisioterapêutico no Instituto de Neurologia Deolindo Couto (INDC), iniciou a reabilitação no setor de fisioterapia. A condução do presente caso foi baseada na Classificação Internacional de Funcionalidade e no uso do conceito de Facilitação Neuromuscular Proprioceptiva. Após 3 meses de atendimento o paciente havia recuperado boa parte da sua funcionalidade e de força muscular global. No entanto, não foi capaz de atingir o nível máximo de funcionalidade, mesmo após 8 meses de reabilitação, pois a melhora da força muscular dos membros inferiores se deu de forma lenta e progressiva. Além disso, aos 8 meses o tratamento precisou ser interrompido devido a pandemia de COVID-19. A literatura acerca dessa patologia é escassa, não há estudos de reabilitação específicos para essa população e o paciente em questão desenvolveu uma forma grave da doença que deixou sequelas motoras importantes, o que não corrobora a literatura e reforça a importância da intervenção fisioterapêutica em todos os casos.

Palavras Chaves: Miosite viral; Miosite Aguda Benigna da Infância; Tratamento fisioterapêutico; Reabilitação; Classificação Internacional de Funcionalidade; Facilitação Neuromuscular Proprioceptiva.

## ABSTRACT

Viral Myositis or Benign Acute Myositis of Childhood (BACM) is a rare disease, little known in clinical practice, that mainly affects school-age boys. It appears after a viral infection of the upper airways, with a sudden onset of pain in the calves, weakness of the proximal muscles and resulting damage such as limited walking and activities of daily living (ADLs). Diagnosis is confirmed by the clinical picture and laboratory findings consistent with a BACM. The aim of the study was to report the effects of a rehabilitation program for an individual diagnosed with viral myositis who presented an atypical evolution of the disease. The patient in the case reported here was a 14-year-old male and had an atypical evolution of the BACM, with continued weakness and damage caused for several months. After seeking physiotherapy care at the Deolindo Couto Neurology Institute (INDC), he began his rehabilitation in the physiotherapy sector. The conduct of this case was based on the International Classification of Functionality and on the use of the concept of Proprioceptive Neuromuscular Facilitation. After 3 months of care, the patient had recovered much of his functionality and overall muscle strength. However, it was not able to reach the maximum level of functionality, even after 8 months of rehabilitation, as the improvement in lower limb muscle strength occurred slowly and progressively. In addition, at 8 months, treatment had to be stopped due to the COVID-19 pandemic. Literature about this pathology is scarce, there are no specific rehabilitation studies for this population and the patient in question is a severe form of the disease that caused important motor sequelae, which does not corroborate the literature and reinforces the importance of physical therapy intervention in all cases.

Keywords: Viral myositis; Benign Childhood Myositis Acute; Physiotherapeutic treatment; Rehabilitation; International Classification of Functionality; Proprioceptive Neuromuscular Facilitation.

**SUMÁRIO**

1. Introdução 1

2. Objetivos 3
2.1. Geral 3
2.2. Específicos 3
3. Metodologia 4
4. Descrição do caso 5
5. Resultados 11
6. Discussão 21
7. Conclusão 23
8. Bibliografia 24

## 1. INTRODUÇÃO

As miosites, também conhecidas como miopatias inflamatórias, correspondem a um grupo de doenças raras, autoimunes sistêmicas, caracterizadas por inflamação e fraqueza muscular de causa desconhecida, associada a grande declínio funcional (SOUZA et al., 2019; LUNDBERG et al., 2017). De acordo com as características laboratoriais e clínicas, as miosites podem ser classificadas como dermatomiosite, polimiosite, miosite de corpos de inclusão e, em crianças, dermatomiosite juvenil e miosite benigna aguda da infância (BACM, da sigla em inglês para *Benign Acute Childhood Myositis*) (SOUZA et al., 2019; ACOSTA et al., 2019). Por sua vez, a BACM é conhecida por vários nomes, incluindo miosite associada à influenza, miosite viral e miosite aguda (MAGEE e GOLDMAN, 2017).

A BACM surge comumente após uma infecção viral do trato respiratório superior. Afeta principalmente crianças do sexo masculino em idade escolar (STEISON et al., 2019). É caracterizada por dor de início súbito nas panturrilhas e fraqueza predominantemente em músculos proximais, o que pode dificultar e até mesmo impedir a marcha (JAIN et al., 2009; CAVAGNARO, 2016; PIMENTEL, BRITTO, 2013). Em termos clínicos, a marcha nestes casos pode parecer “ampla”, andar na ponta dos pés ou com os membros inferiores (MMII) estendidos e levar a prejuízos na execução das AVDs devido a fraqueza muscular. O que não é comumente observado é a limitação da amplitude de movimento (ADM) passiva, alterações sensoriais e reflexas. A BACM é considerada uma doença autolimitada já que uma rápida e completa recuperação da força muscular pode ser observada, geralmente dentro do prazo de uma semana do início do quadro (CHOI e KO, 2018).

Nos exames laboratoriais se destaca a elevação da enzima Creatina Quinase (CK), devido a destruição do tecido muscular, considerada como o marcador bioquímico chave para confirmar a suspeita de BACM (STEISON et al., 2019). Nas biópsias musculares há sinais de necrose muscular moderada com inflamação intersticial (CAVAGNARO, 2016). Apesar da utilidade dos exames laboratoriais, da biópsia muscular e do exame clínico, não existem critérios padronizados para o diagnóstico da BACM (MAGEE e GOLDMAN, 2017).

Embora a doença provoque diversas complicações motoras e prejuízos funcionais ao paciente, ainda é uma doença pouco conhecida na prática clínica (SANTOS, 2014; COSSUTA, 2016). Em relação a programas de reabilitação, existem apenas recomendações acerca da Dermatomiosite e Poliomiosite, patologias crônicas com perda de força progressiva. Atualmente, não há estudos sobre a abordagem do fisioterapeuta na BACM, o que limita a prática baseada em evidência. Por esse motivo, compartilhar a experiência exitosa da condução de um quadro de BACM, em um caso de evolução atípica (meses até a melhora ao invés de uma semana), utilizando um tratamento pioneiro, fundamentado no conceito de facilitação neuromuscular proprioceptiva (FNP), pode ser útil para auxiliar outros fisioterapeutas que se deparem com pacientes com a mesma condição.

## 2. OBJETIVOS

### 2.1. Geral

Relatar os efeitos de um programa de reabilitação de uma criança diagnosticada com miosite viral que apresentou um quadro de evolução atípica da doença.

### 2.2. Específico

Apresentar um programa de reabilitação pioneiro para a miosite viral e identificar os efeitos do tratamento no ganho de força muscular e funcionalidade.

## 3. METODOLOGIA

Este é um relato de caso de um paciente atendido no setor de Fisioterapia do Instituto de Neurologia Deolindo Couto. Os atendimentos foram realizados ao longo do estágio curricular em Neurologia do curso de fisioterapia do Instituto Federal de Educação, Ciência e Tecnologia do Rio de Janeiro (IFRJ – campus realengo) no período de maio de 2019 até fevereiro de 2020.

## 4. DESCRIÇÃO DO CASO

Trata-se de um paciente do sexo masculino, estudante, de 14 anos, 45 kg e

1,68 cm, que no dia 12/05/2019, três dias após de ter tido sintomas de um resfriado, durante suas atividades escolares, sentiu dores nos membros inferiores (MMII), seguidas de perda de força nos MMII que o levou a queda de própria altura, sem conseguir reestabelecer o ortostatismo sozinho. Seus pais foram chamados e ele foi encaminhado ao Hospital Real D'or, no qual permaneceu internado por 6 dias para investigação diagnóstica. No hospital, inicialmente foi realizado um exame de sangue, onde foi observado aumento da enzima CK. Também foram realizadas uma radiografia e uma tomografia de crânio, além de uma punção lombar para descartar outras patologias neurológicas. Após todos estes exames se apresentarem normais e considerando que o aparecimento dos sintomas se seguiu a uma síndrome gripal, o paciente recebeu o diagnóstico de miosite viral, apesar de o patógeno exato não ter sido identificado. No momento da alta hospitalar, no dia 18/05/2019, o paciente ainda apresentava uma fraqueza importante nos MMII.

O paciente e seus familiares procuraram o ambulatório de fisioterapia do Instituto de Neurologia Deolindo Couto (INDC) no dia 19/05/2019, deambulando com auxílio de andador. Nos relatos colhidos na anamnese a queixa principal era fraqueza nas pernas e não conseguir se levantar sozinho. Não havia relato de comorbidades, traumas e cirurgias anteriores. A família prestava apoio ao paciente e possuía boa condição socioeconômica. O paciente era estudante e praticante de esporte (futebol).

À inspeção, o paciente apresentava uma hipotrofia muscular generalizada sendo mais significativa nos MMII. Ao exame físico, não apresentava restrições da ADM passiva. Foi observada limitação da flexão de ombro esquerdo, da extensão de ambos os joelhos e da flexão e extensão de quadril esquerdo na avaliação da ADM ativa. O reflexo Aquileu encontrava-se normal à direita e não excitável à esquerda, o patelar apresentou-se não excitável bilateralmente e o reflexo cutâneo plantar em flexão bilateralmente. Não havia alterações de sensibilidade. O paciente era independente em todas as trocas de decúbito, exceto para passar de sentado para de pé. Era totalmente dependente para subir e descer escadas. A marcha era terapêutica e com auxílio de andador.

A força muscular (TABELA 1) foi medida através do teste muscular manual (TMM) que quantifica a força de 0 a 5, sendo 0 nenhuma contração visível ou palpável; 1 esboço de contração visível ou palpável (sem movimento); 1+ inicia o movimento sem vencer a gravidade; 2- metade do arco de movimento sem gravidade; 2 arco de movimento completo sem gravidade; 2+ inicia o movimento contra gravidade, 3-

metade do arco de movimento contra gravidade, 3 arco completo de movimento contra a gravidade; 3+ arco completo de movimento contra a gravidade e resistência mínima; 4- arco completo de movimento contra a gravidade e resistência moderada; 4 arco completo de movimento contra a gravidade e resistência máxima; 5 arco completo de movimento contra gravidade e resistência máxima sustentada (KENDAL et al., 1995).

**Tabela 1*:*** Resultados da primeira avaliação de força muscular (25/05/2019).

| **MSD** | **Flexão** | **Extensão** | **Abdução** | **Adução** |
|---|---|---|---|---|
| Ombro | 4 | 4 | 4 | - |
| Cotovelo | 3 | 3 | - | - |
| Punho | 3 | 4 | - | - |
| Dedos | 3 | 3 | 3 | 3 |
| **MSE** | | | | |
| Ombro | 4 | 4 | 4 | |
| Cotovelo | 3 | 3 | - | - |
| Punho | 3 | 3 | | |
| Dedos | 3 | 3 | 3 | 3 |
| **MID** | **Flexão** | **Extensão** | **Abdução** | **Adução** |
| Quadril | 2- | 2 | 3 | |
| Joelho | 3+ | 2 | - | |
| Tornozelo (dorsiflexão/plantiflexão) | 3 | 3 | - | |
| **MIE** | | | | |
| Quadril | 2 | 2 | 3 | |
| Joelho | 2 | 2 | | |
| Tornozelo (dorsiflexão/plantiflexão) | 2 | 3+ | | |

**Legenda: MSD= Membro superior direito; MSE= Membro superior esquerdo; MID: Membro inferior direito; MIE: Membro inferior esquerdo.*

A partir da avaliação, o quadro geral apresentado pelo paciente foi delineado baseado na Classificação Internacional de Funcionalidade (CIF) (OMS – CIF, 2001). A partir do modelo de interação dos conceitos (FIGURA 2), observou-se que o maior comprometimento do paciente era no dimidio esquerdo, com predomínio nos MMII, os quais apresentavam uma perda significativa de força com atrofia muscular, que levou a uma limitação nas atividades de sentar-se e levantar-se, subir e descer escadas e marcha, o que restringia a prática de esportes (futebol).

**Figura 2:** Modelo de interação dos conceitos da CIF.

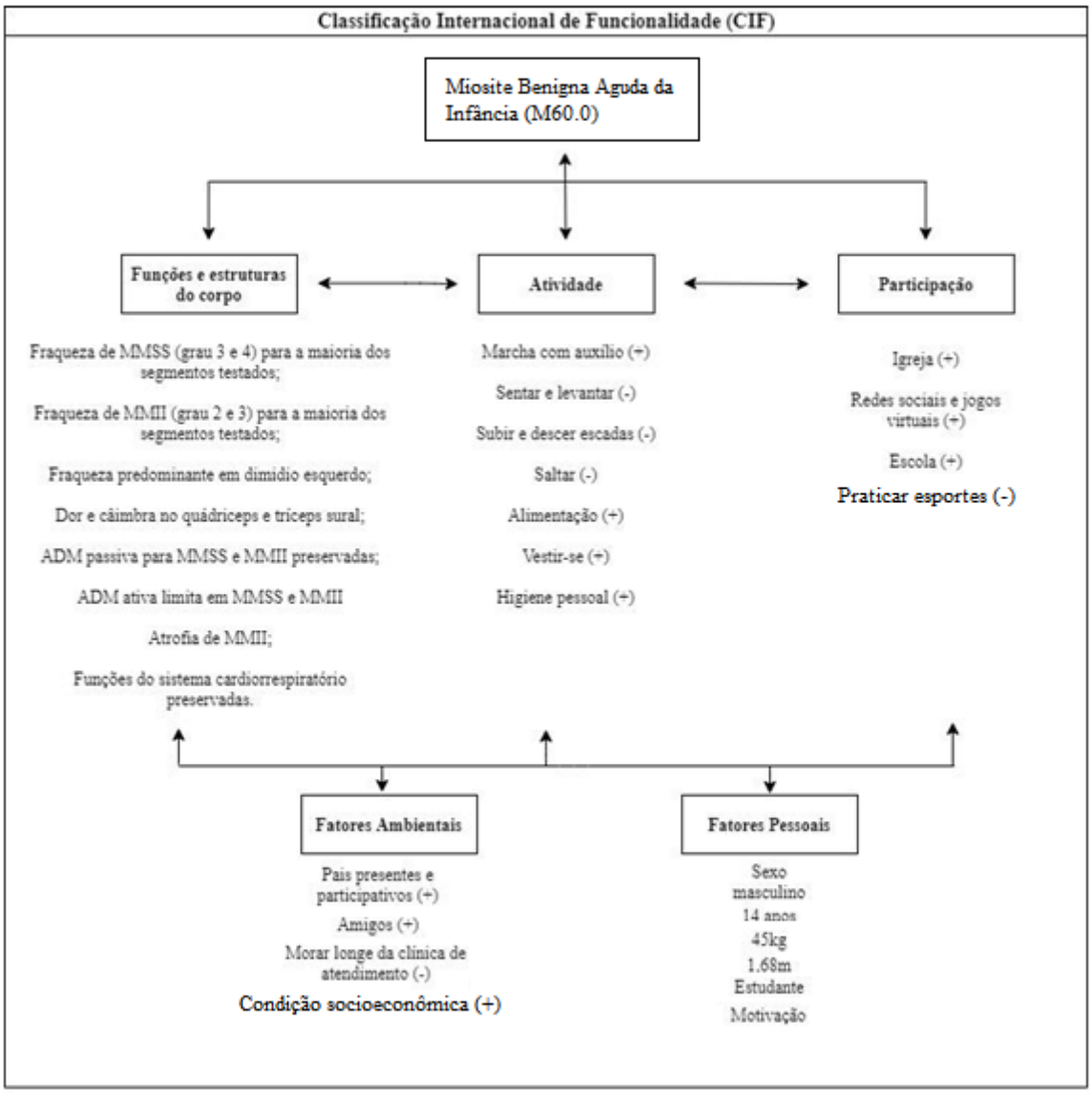


*MMSS: Membros superiores; *MMII: Membros inferiores
*(+) em fatores ambientais: facilitadores; (-) barreira.
*(+) em atividade: conseque realizar; (-) não consegue.

## Intervenção

Foram realizados 8 meses de reabilitação, com frequência de 3 sessões por semana (segundas, quartas e sextas), totalizando aproximadamente 40 sessões (considerando que houve algumas faltas e feriados), de aproximadamente 1 hora de duração cada. O programa de exercícios teve como foco o fortalecimento dos MMII visando a facilitação das atividades, especialmente transferências e marcha, e foi baseado no conceito FNP, além da cinesioterapia motora convencional, o uso de resistência por caneleiras, faixas elásticas e aparelhos de musculação. O paciente

também foi orientado a realizar exercícios domiciliares, tanto aeróbicos quanto de fortalecimento, visto que possuía uma bicicleta ergométrica em casa e os pais eram cooperativos.

**Nos primeiros 3 meses (maio, junho, julho de 2019), foram realizados os seguintes exercícios:**

1) Reversão dinâmica (técnica do PNF) aplicada nos joelhos na posição de pré ponte (decúbito dorsal – DD com flexão dos joelhos e pés apoiados na maca) para ativação dos abdutores do quadril (3 séries de 5 repetições). Progressão: "ostra" (decúbito lateral com pés apoiados um no outro, o paciente deve afastar os joelhos e voltar à posição inicial) com faixa elástica verde em torno dos joelhos (3 séries de 10 repetições);
2) Em DD, visando o fortalecimento dos músculos envolvidos na tríplice flexão, o paciente realizava flexão de quadril, com os MMII na bola e o fisioterapeuta aplicava resistência para a dorsiflexão (3 séries de 8 repetições). Progressão: aumento do número de repetições;
3) Extensão de quadril em decúbito lateral (DL) (diminuindo a ação da gravidade). Fisioterapeuta aplicava resistência manual na planta do pé e isometria de 3 segundos (3 séries de 8 repetições). Progressão: aumento do número de repetições e do tempo de isometria. Extensão do joelho em DL (2 séries de 8 repetições). Progressão: aumento do número de repetições;
4) Em DD com os MMII apoiados em um triângulo, o paciente realizava extensão de joelho contra a gravidade (2 séries de 10 repetições);
5) Sentar-se e levantar-se de uma maca sobre a qual estavam dois *steps* para aumentar a altura do assento. Progressão: aumento da amplitude do movimento (retirando 1 *step* e depois os dois);
6) Para treinar a atividade da marcha**:** treinamento da contração excêntrica da fase de resposta a carga com o paciente de pé apoiando-se em um espaldar, com aplicação de resistência no quadril e treinamento de pré balanço.

**Nos 3 meses seguintes (agosto, setembro e outubro) foram realizados os seguintes exercícios:**

7) Ponte (extensão dos quadris) com resistência do terapeuta aplicada sobre a crista

ilíaca (3 séries de 8 repetições). Progressão: ponte com apoio unilateral (3 séries de 10 repetições);

8) Ponte realizada com elástico em torno dos joelhos (elastos azul) para o paciente manter a tensão muscular em abdução (3 séries de 10 repetições). Progressão: ponte com apoio dos pés em um disco proprioceptivo (3 séries de 10 repetições);
9) Ponte com os pés apoiados em um *step* (3 séries de 10 repetições). Progressão: ponte com caneleira de 3kg sobre o abdome, elástico vermelho em torno dos joelhos e pés apoiados no disco proprioceptivo (3 séries de 10 repetições);
10) Em DL, abdução dos quadris (ostra) com faixa elástica azul em torno dos joelhos (3 séries de 10 repetições);
11) Em DL, extensão de joelho com quadril a 0 grau (3 séries de 5 repetições);
12) Em DL, reversão dinâmica da diagonal de extensão, abdução, rotação interna com extensão de joelho e flexão, adução, rotação externa com flexão de joelho (3 séries de 5 repetições). Progressão: 3 séries de 10 repetições;
13) De pé, diagonal de flexão de quadril com resistência (elastos azul) no tornozelo (3 séries de 10 repetições). Progressão: aumento da resistência (elastos roxo) fixado em um espaldar (3 séries de 10 repetições);
14) Sentado em uma maca alta com um membro apoiado nesta e outro em extensão e apoio no solo, irradiação a partir de flexão, abdução, rotação externa com flexão de cotovelo do membro superior (MS) contralateral ao membro inferior (MI) em extensão (3 séries de 5 repetições para cada lado);
15) Sentar-se e levantar-se de uma maca alta com a mão do terapeuta realizando aproximação e leve resistência sobre os quadris (3 séries de 5 repetições); Progressão: Sentar-se e levantar-se de uma maca baixa (4 séries de 10 repetições);
16) Sentado, extensão de joelho direito de forma ativa-livre (3 séries de 5 repetições);
17) Agachamento utilizando apoio de uma bola terapêutica na parede (3 séries de 10 repetições) Progressão: 5 séries de 10 repetições;
18) Cadeira flexora 5kg (3 séries de 10 repetições). Progressão: 10 kg (5 séries de 10 repetições);
19) Leg press com 7kg (3 séries de 8 repetições) evoluindo para 16 kg (2 séries de 5 repetições). Progressão: 2 séries de 10 repetições;
20) Cadeira extensora com isometria de 5 segundos (10 repetições);

21) Plantiflexão de pé (20 repetições);
22) Marcha: fase de contato inicial e de resposta a carga com aplicação de resistência manual na pelve (3 séries de 5 repetições);
23) Marcha: fase de balanço inicial com aplicação de resistência para dorsiflexão (3 séries de 5 repetições para cada MI. Progressão: passo completo com resistência (3 séries de 5 repetições).

**Nos 2 últimos meses (novembro e dezembro) foram realizados os seguintes exercícios**

24) Sentar-se e levantar-se sobre os quadris contra resistência manual do fisioterapeuta (3 séries de 10 repetições);
25) De pé, descida do *step* em várias direções (frente, atrás, lados) com controle excêntrico e com dupla tarefa - jogar uma bola em uma cesta de basquete (3 séries de 10 repetições para cada lado);
26) Em DL, com o quadril flexionado, realizar extensão de joelhos com uma leve resistência manual do terapeuta (3 séries de 10 repetições);
27) De joelhos em um colchonete de ginástica, simular o sentar nos calcanhares na diagonal direita e esquerda trabalhando o controle excêntrico do quadríceps (5 séries de 10 repetições);
28) De joelhos em um colchonete de ginástica, simular o sentar no *step* que se localiza lateralmente, trabalhando o controle excêntrico do quadríceps (2 séries de 30 repetições);
29) Mini agachamento unipodal (4 séries de 10 repetições);
30) De pé, realizar deslocamento lateral unipodal (pequenos saltos laterais) (3 séries de 10 repetições);
31) Agachamento em superfície instável (bozu) (3 séries de 10 repetições);
32) Treino de salto em superfícies estável (3 séries de 10 repetições);
33) Propulsão inicial do salto na cama elástica (3 séries de 10 repetições);
34) Trotagem na cama elástica (3 séries de 10 repetições).

## 5. RESULTADOS

Após a primeira avaliação foram realizadas 11 sessões de fisioterapia. AO fim destas, foi realizada uma nova avaliação de força para verificar o progresso do paciente (TABELA 3).

**Tabela 3:** Resultados comparativos da segunda avaliação de força muscular (19/06/2019) com a primeira (25/05/2019), separadas em membro superior (FIGURA 1) e membro inferior (FIGURA 2).

FIGURA 1:

| **Maio (2019)** | | | | | **Junho (2019)** | | | |
|---|---|---|---|---|---|---|---|---|
| MSD | Flexão | Extensão | Abdução | Adução | Flexão | Extensão | Abdução | Adução |
| Ombros | 4 | 4 | 4 | - | 4 | 4 | 4 | - |
| Cotovelos | 3 | 3 | - | - | 4 | 4 | - | - |
| Punhos | 3 | 4 | - | - | 5 | 5 | - | - |
| Dedos | 3 | 3 | 3 | 3 | 4 | 4 | 4 | 4 |
| MSE | Flexão | Extensão | Abdução | Adução | Flexão | Extensão | Abdução | Adução |
| Ombros | 4 | 4 | 4 | - | 5 | 5 | 5 | - |
| Cotovelos | 3 | 3 | - | - | 4 | 5 | - | - |
| Punhos | 3 | 3 | - | - | 4 | 5 | - | - |
| Dedos | 3 | 3 | 3 | 3 | 4 | 4 | 4 | 4 |

**Legenda: As marcações em cinza claro representam os valores que demonstram ganho de força.*

FIGURA 2:

| **Maio (2019)** | | | | | **Junho (2019)** | | | |
|---|---|---|---|---|---|---|---|---|
| MID | Flexão | Extensão | Abdução | Adução | Flexão | Extensão | Abdução | Adução |
| Quadril | 2- | 2 | 3 | - | 3- | 3- | 4 | - |
| Joelho | 3+ | 2 | - | - | 3+ | 2+ | - | - |
| Tornozelo (dorsiflexão/plantiflexão) | 3 | 3 | - | - | 3+ | 3+ | - | - |
| MIE | Flexão | Extensão | Abdução | Adução | Flexão | Extensão | Abdução | Adução |
| Quadril | 2 | 2 | 3 | - | 2+ | 3- | 4- | - |
| Joelho | 2 | 2 | - | - | 3 | 2+ | - | - |
| Tornozelo (dorsiflexão/plantiflexão) | 2 | 3+ | - | - | 3+ | 4- | - | - |

**Legenda: As marcações em cinza claro representam os valores que demonstram ganho de força.*

Após 2 meses foi realizada uma nova avaliação de ADM ativa, força (TABELA 4) e marcha. Para os membros superiores (MMSS) o ADM era completo para flexão, extensão, abdução e adução ativa. Para os MMII ainda existia uma limitação da ADM ativa para flexão e extensão de joelhos e para flexão e extensão de quadris, devido a fraqueza muscular ainda presente. Em relação às transferências, o paciente continuava independente durante todas as trocas de decúbito, mas parcialmente dependente para passar de sentado para de pé e continuava dependente para subir e descer escadas. A marcha passou a ser extracomunitária e realizada a partir do contato inicial com o médio pé, com excessiva extensão de joelho em apoio médio.

**Tabela 4:** Resultados comparativos da segunda avaliação de força muscular (19/06/2019) com a terceira (02/08/2019), separadas em membro superior (FIGURA 3) e membro inferior (FIGURA 4).

FIGURA 3:

| **Junho (2019)** | | | | | **Agosto (2019)** | | | |
|---|---|---|---|---|---|---|---|---|
| MSD | Flexão | Extensão | Abdução | Adução | Flexão | Extensão | Abdução | Adução |
| Ombros | 4 | 4 | 4 | - | 5 | 5 | 5 | _ |
| Cotovelos | 4 | 4 | - | - | 5 | 5 | _ | _ |
| Punhos | 5 | 5 | - | - | 5 | 5 | _ | _ |
| Dedos | 4 | 4 | 4 | 4 | 5 | 5 | 5 | 5 |
| MSE | Flexão | Extensão | Abdução | Adução | Flexão | Extensão | Abdução | Adução |
| Ombros | 5 | 5 | 5 | - | 5 | 5 | 5 | _ |
| Cotovelos | 4 | 5 | - | - | 5 | 5 | _ | _ |
| Punhos | 4 | 5 | - | - | 5 | 5 | _ | _ |
| Dedos | 4 | 4 | 4 | 4 | 5 | 5 | 5 | 5 |

**Legenda: As marcações em cinza claro representam os valores que demonstram ganho de força.*

FIGURA 4:

| Maio (2019) | | | | | Agosto (2019) | | | |
|---|---|---|---|---|---|---|---|---|
| MID | Flexão | Extensão | Abdução | Adução | Flexão | Extensão | Abdução | Adução |
| Quadril | 3- | 3- | 4 | - | 3 | 3 | 4 | - |
| Joelho | 3+ | 2+ | - | - | 3+ | 2 | - | - |
| Tornozelo (dorsiflexão/plantiflexão) | 3+ | 3+ | - | - | 4 | 4 | - | |
| MIE | Flexão | Extensão | Abdução | Adução | Flexão | Extensão | Abdução | Adução |
| Quadril | 2+ | 3- | 4- | - | 2+ | 2- | 4 | - |
| Joelho | 3 | 2+ | - | - | 3- | 2 | - | - |
| Tornozelo (dorsiflexão/plantiflexão) | 3+ | 4- | - | - | 3 | 4 | - | - |

**Legenda: As marcações em cinza claro representam os valores que demonstram ganho de força; As marcações em cinza escuro representam perda de força muscular.*

Novamente, após 2 meses foi realizada uma nova avaliação (TABELA 5). Foi observado ADM incompleto para flexão e extensão de quadril e joelho esquerdo e para extensão de joelho direito. Em relação às transferências, tornou-se independente para passar de sentado para de pé de superfícies mais altas e parcialmente dependente para subir e descer escadas. Durante a marcha persistia uma hiperextensão do joelho na fase de apoio médio.

**Tabela 5:** Resultados comparativos da terceira avaliação de força muscular (02/08/2019) com a quarta (18/10/2019), separadas em membro superior (FIGURA 5) e membro inferior (FIGURA 6).

FIGURA 5:

| **Agosto (2019)** | | | | | **Outubro (2019)** | | | |
|---|---|---|---|---|---|---|---|---|
| MSD | Flexão | Extensão | Abdução | Adução | Flexão | Extensão | Abdução | Adução |
| Ombros | 5 | 5 | 5 | _ | 5 | 5 | 5 | _ |
| Cotovelos | 5 | 5 | _ | _ | 5 | 5 | _ | _ |
| Punhos | 5 | 5 | _ | _ | 5 | 5 | _ | _ |
| Dedos | 5 | 5 | 5 | 5 | 5 | 5 | 5 | 5 |
| MSE | Flexão | Extensão | Abdução | Adução | Flexão | Extensão | Abdução | Adução |
| Ombros | 5 | 5 | 5 | _ | 5 | 5 | 5 | _ |
| Cotovelos | 5 | 5 | _ | _ | 5 | 5 | _ | _ |
| Punhos | 5 | 5 | _ | _ | 5 | 5 | _ | _ |
| Dedos | 5 | 5 | 5 | 5 | 5 | 5 | 5 | 5 |

FIGURA 6:

| Agosto (2019) | | | | | Outubro (2019) | | | |
|---|---|---|---|---|---|---|---|---|
| MID | Flexão | Extensão | Abdução | Adução | Flexão | Extensão | Abdução | Adução |
| Quadril | 3 | 3 | 4 | - | 3 | 4 | 4 | - |
| Joelho | 3+ | 2 | - | - | 3+ | 2 | - | - |
| Tornozelo (dorsiflexão/plantiflexão) | 4 | 4 | - | | 4 | 4 | - | - |
| MIE | Flexão | Extensão | Abdução | Adução | Flexão | Extensão | Abdução | Adução |
| Quadril | 2+ | 2- | 4 | - | 2 | 3- | 4 | - |
| Joelho | 3- | 2 | - | - | 3- | 2 | - | - |
| Tornozelo (dorsiflexão/plantiflexão) | 3 | 4 | - | - | 3 | 4 | - | - |

**Legenda: As marcações em cinza claro representam os valores que demonstram ganho de força.*

Após 3 meses foi realizada uma nova avaliação (TABELA 6). Foi observada ADM completa para flexão, extensão e abdução de MMII. Em relação às transferências, tornou-se independente para passar de sentado para de pé mesmo em superfícies mais baixas, mas manteve-se parcialmente dependente para subir e descer escadas.

**Tabela 6:** Resultados comparativos da quarta avaliação de força muscular (18/10/2019) com a quinta (14/02/2020), separadas em membro superior (FIGURA 7) e membro inferior (FIGURA 8).

FIGURA 7:

| **Outubro (2019)** | | | | | **Fevereiro (2020)** | | | |
|---|---|---|---|---|---|---|---|---|
| MSD | Flexão | Extensão | Abdução | Adução | Flexão | Extensão | Abdução | Adução |
| Ombros | 5 | 5 | 5 | - | 5 | 5 | 5 | - |
| Cotovelos | 5 | 5 | - | - | 5 | 5 | - | - |
| Punhos | 5 | 5 | - | - | 5 | 5 | - | - |
| Dedos | 5 | 5 | 5 | 5 | 5 | 5 | 5 | 5 |
| MSE | Flexão | Extensão | Abdução | Adução | Flexão | Extensão | Abdução | Adução |
| Ombros | 5 | 5 | 5 | - | 5 | 5 | 5 | - |
| Cotovelos | 5 | 5 | - | - | 5 | 5 | - | - |
| Punhos | 5 | 5 | - | - | 5 | 5 | - | - |
| Dedos | 5 | 5 | 5 | 5 | 5 | 5 | 5 | 5 |

**Legenda: As marcações em cinza claro representam os valores que demonstram ganho de força*.

FIGURA 8:

| Agosto (2019) | | | | | Fevereiro (2020) | | | |
|---|---|---|---|---|---|---|---|---|
| MID | Flexão | Extensão | Abdução | Adução | Flexão | Extensão | Abdução | Adução |
| Quadril | 3 | 4 | 4 | - | 4 | 5 | 5 | - |
| Joelho | 3+ | 2 | - | - | 4 | 4+ | - | - |
| Tornozelo (dorsiflex | 4 | 4 | - | - | 5 | 5 | - | - |
| MIE | Flexão | Extensão | Abdução | Adução | Flexão | Extensão | Abdução | Adução |
| Quadril | 2 | 3- | 4 | - | 3+ | 5 | 5 | - |
| Joelho | 3- | 2 | - | - | 4 | 3+ | - | - |
| Tornozelo (dorsiflex | 3 | 4 | - | - | 5 | 5 | - | - |

**Legenda: As marcações em cinza claro representam os valores que demonstram ganho de força.*

Nessa última avaliação, o paciente manteve o progresso no ganho de ADM e transferências, evoluiu com um maior controle excêntrico de quadríceps e ausência de hiperextensão de joelho durante a fase de apoio médio. Em relação às atividades que inicialmente encontravam-se limitadas, como o sentar e levantar, subir e descer escadas e saltar, todas passaram a ser realizadas de forma independente.

## 6. DISCUSSÃO

Após 8 meses de reabilitação o paciente não havia alcançado o grau 5 de força para todos os músculos dos MMII e, consequentemente, seu nível máximo de funcionalidade. Sua participação na escolinha de futebol também se encontrava restringida após 8 meses de tratamento. Infelizmente, o tratamento foi interrompido devido à pandemia de COVID- 19. Por contato telefônico recente (setembro de 2021), a mãe informou que o paciente consegue correr por 5km, estende completamente o joelho esquerdo e voltou a treinar esporadicamente o futebol (porque está com pouco tempo livre devido aos estudos).

A miosite é uma miopatia na qual há inflamação intersticial no músculo. Até pouco tempo acreditava-se que os pacientes com miopatias inflamatórias não deveriam realizar exercícios ativos (PIMENTEL, 2013). Atualmente sabe-se que o exercício físico é benéfico, mesmo na fase aguda da doença, não sendo responsável por aumentar a inflamação muscular, mas sim reduzi-la (PIMENTEL, 2013). Além disso, a literatura deixa claro que indivíduos com miopatias inflamatórias devem iniciar o tratamento fisioterapêutico precocemente, tendo como objetivo melhorar a ADM, controlar os sintomas da doença, ganho de força, evitar a imobilização, diminuir o quadro de fadiga e dor e facilitar/restaurar as AVDs (JORGE et al; 2017). O paciente buscou o atendimento fisioterapêutico assim que recebeu alta do hospital.

Não existem na literatura descrições de exercícios para pacientes com miosite viral. Alguns estudos são encontrados para outras miopatias como as poliomiosites e dermatomiosites, que são patologias crônicas com perda de força progressiva (SOUSA; JUNIOR, 2009). Nestes casos, o treino de força não tem o objetivo de ganho, mas sim de manutenção, o que difere do presente estudo. O tratamento do paciente do caso aqui descrito foi fundamentado no conceito de FNP, que tem como filosofia auxiliar o paciente a alcançar o seu maior nível de funcionalidade. O conceito preconiza o uso de resistência manual e irradiação através de padrões diagonais, contrações musculares concêntricas, excêntricas e estáticas (SUSAN, DOMINIEK, MATH, 2007).

As sessões de reabilitação foram focadas no treinamento de força de intensidade moderada. A literatura sobre exercícios nas desordens neuromusculares

descreve que não há evidências de benefícios adicionais em um treinamento de força intenso, quando comparado com o moderado. De acordo com Jorge et al (2017) os exercícios resistidos reduzem o grau de inflamação tecidual, aumentam o volume muscular, melhoram a força e a resistência dos músculos. Em sua revisão de literatura, essa abordagem demostrou eficácia no manejo da dermato e polimiosite, além de demostrar que a prática regular de atividade física domiciliar promoveu benefícios em longo prazo sobre o desempenho muscular e a capacidade aeróbia, sem alterar os níveis de CK. O treinamento de força excêntrico intenso também deve ser evitado na miosite, pois pode levar a sobrecarga dos músculos e consequentemente a lesões (VOET, 2014). Assim sendo, no primeiro mês de treinamento não foram realizados exercícios excêntricos, visando a proteção da musculatura afetada. Estes tipos de exercícios só foram introduzidos após o segundo mês, como sugerido pela literatura.

Após três meses de reabilitação, atividades que antes estavam limitadas já eram realizadas sem grandes dificuldades, como o andar de forma independente, sentar-se e levantar-se de uma superfície alta independente e subir e descer escadas parcialmente dependente. O paciente apresentou um ganho significativo de força geral (MMSS, MMII e tronco) nos primeiros meses, no entanto, em MMII houve uma melhora lenta e gradual, em especial no MI esquerdo, nos músculos proximais do quadril e joelho, que mesmo após 8 meses treino de força ainda não apresentavam grau 5. O paciente deste estudo possuía pais muito presentes, que incentivavam a prática do exercício domiciliar regularmente e sempre seguiam as orientações fisioterapêuticas.

De acordo com Cossuta (2016), a remissão completa dos sintomas é esperada dentro de uma semana e no máximo um mês. Outros autores como Jain, e Kolber (2009), Choi e Ko (2017) e Koliou et al., (2010) relatam que essa condição geralmente se resolve espontaneamente dentro de uma semana e sem deixar sequelas. Molina (2020) esclarece que muitos vírus podem estar envolvidos e que nem sempre a patogenicidade é elucidada na miosite viral, sendo suficiente para o diagnóstico a história de infecção com presença de dor seguida por uma fase de fraqueza muscular, que pode ser mais ou menos longa. No caso aqui descrito, a doença foi muito agressiva e com uma fase longa de fraqueza muscular, e, mesmo

após 6 meses, ainda existiam marcadores inflamatórios no músculo e a área de necrose muscular era extensa.

## 7. CONCLUSÃO

Uma reabilitação baseada no conceito da Facilitação Neuromuscular proprioceptiva (PNF) e cinesioterapia motora convencional, evitando exercícios excêntricos na fase aguda da doença e focada no treino resistido de intensidade moderada, tendo como objetivo a facilitação das atividades, se mostrou eficaz como tratamento fisioterapêutico para BACM no caso aqui relatado. O paciente do estudo desenvolveu uma forma grave da doença que deixou sequelas motoras importantes, o que não corrobora a literatura e reforça a importância de uma intervenção fisioterapêutica em todos os casos.

Não há estudos de reabilitação específicos para essa população, tendo sido necessário transpor as informações de estudos de outros tipos de miopatias inflamatórias para garantir a segurança e eficácia do tratamento. A literatura sobre miosite viral é quase toda baseada em estudos de relato de caso, nível mais baixo de evidência clínica, o que ressalta a importância de mais e maiores estudos nessa patologia.

## 8. LISTA DE REFERÊNCIAS

ACOSTA, Ignacio et al. **Miopatías inflamatorias idiopáticas:** una mirada actualizada al diagnóstico y el manejo. Rev Med Chile, v.147, 2019.

CAVAGNARO, Felipe. Miositis aguda benigna de la infancia. Serie clínica y revisión de la literatura. Revista Chilena de Pediatría, 2016.

COSSUTA, Fabrizio. **Miosite benigna aguda da infância:** relato de caso. Rev Port Med Geral, v.32, 2016.

CHOI, S; KO, H. **Benign Acute Childhood Myositis:** Perplexing Complication after acute viral pharyngitis. Korean Journal of Family Medicine, v.39, 2018

JAIN, Sangeeta; KOLBER, Michael. **A stiff-kegged gait**: benign acute childhood myositis. CMAJ, v.181, n.10, Canadian, 2009.

JORGE, Matheus et al. **Efeitos dos exercícios fisioterapêuticos nas miopatias inflamatórias idiopáticas:** uma revisão sistemática. Revista Baiana de Saúde Pública. v, 41, n.1, 2017.

LUNDBERG, Ingrid. **European League Against Rheumatism:** American College of Rheumatology classification criteria for adult and juvenile idiopathic inflammatory myopathies and their major subgroups. Ann Rheum Dis, v.76, n.12, 2017.

MAGEE, Haley. **Viral myositis in children.** Canadian Family Physician, v.63, 2017.

MOLINA, B. **Myosites infectieuses.** La Revue de Médecine Interne, v.41, n.4, 2020.

[OMS] Organização Mundial da Saúde, **CIF**: Classificação Internacional de Funcionalidade, Incapacidade e Saúde. São Paulo: Editora da Universidade de São Paulo – EDUSP, 2003.

PIMENTEL, S; BRITO, I. **Reabilitação Funcional:** um componente fundamental do tratamento das miopatias inflamatórias. Revista da Sociedade Portuguesa de Medicina Física e de Reabilitação, v.24, n.2, Portugal, 2013

SANTOS, Joana. **Benign Acute Childhood Myositis**: An alarming condition with an excellent prognosis. American Journal of Emergeny Medicine, 2014.

SANTOS, Jayne. **Realidade virtual e facilitação neuromuscular proprioceptiva como abordagem para funcionalização do tempo de reação visual, equilibrio dinâmico e força muscula**r. Revista pesquisa em fisioterapia, v.6. n.6, 2016

SOUSA, Débora; JUNIOR, I. **Avaliação da capacidade aeróbia e exercícios resistidos em pacientes com dermatomiosite e polimiosite juvenil:** revisão de literatura. Fisioterapia em Movimento, v.22, n.4, Curitiba, 2009.

SOUZA, Fernando et al. **Guideline of the Brazilian Society of Rheumatology of tretament of systemic autoimmune myopatthies.** Adv. Rheumatol, v.59, São Paulo, 2019.

STEISON, Amanda. **Benign acute childhood myositis:** importance of early recognition. British Journal of Nursing, v.28, n.9, 2019.

SUSAN, S; DOMINIEK, B; MATH, B. **Facilitação Neuromuscular Proprioceptiva**: Um guia ilustrado. Manole, 2007.

VOET, Nicolline. **Exercise in neuromuscular disorders:** a promising intervetion. Acta Myologica, 2019.

KENDALL, F; McCreary, E; Provance, P. **Músculos:** Provas e funções**.** São Paulo: Manole, 1995.

KOLIOU, M et al. **A case of benign acute childhood myositis associated with influenza A (H1N1) virus infection**. Clinical Microbiology and Infection, v. 16, n.2, 2010.